

[DOI]10.12016/j.issn.2096-1456.2022.04.001

· 专家共识 ·

## 牙槽骨缺损骨增量手术方案的专家共识

张富贵<sup>1</sup>, 宿玉成<sup>2</sup>, 邱立新<sup>3</sup>, 赖红昌<sup>4</sup>, 宋应亮<sup>5</sup>, 宫革<sup>6</sup>, 王慧明<sup>7</sup>, 廖贵清<sup>8</sup>, 满毅<sup>6</sup>, 季平<sup>1</sup>  
 1. 重庆医科大学附属口腔医院口腔颌面外科, 重庆(401147); 2. 中国医学科学院北京协和医院口腔种植中心, 北京(100033); 3. 北京大学口腔医学院 口腔医院第四门诊部, 北京(100081); 4. 上海交通大学医学院附属第九人民医院口腔种植科, 上海(200011); 5. 空军军医大学口腔医院种植科, 陕西 西安(710032); 6. 四川大学华西口腔医院种植科, 四川 成都(610041); 7. 浙江大学医学院附属口腔医院口腔颌面外科, 浙江 杭州(310016); 8. 中山大学附属光华口腔医院口腔颌面外科, 广东 广州(510260)



**【通信作者简介】** 季平, 二级教授, 主任医师, 博士生导师, 重庆医科大学附属口腔医(学)学院院长、重庆市英才计划创新领军人才、重庆市学术技术带头人、国际牙医师学院院士、全国卫生产业企业管理协会转化医学产业分会副理事长、全国卫生产业企业管理协会精准医疗分会副主任委员、中华口腔医学会口腔颌面外科专业委员会常委、重庆市口腔医学会会长、重庆市口腔医学会口腔种植专业委员会主任委员。专业方向: 口腔颌面-头颈肿瘤的个体化治疗、创伤整复及种植修复。主持国家自然科学基金2项、重庆市科技局自然科学基金9项; 荣获中华口腔医学会科技奖三等奖、重庆市科技进步奖和科技成果奖二等奖、重庆市卫健委医学科学成果奖一等奖; 发表SCI及中文核心期刊论文近50篇。

**【摘要】** 牙槽骨是牙种植修复的重要解剖基础, 其不同的缺损程度决定了不同骨增量手术方案的选择, 其中牙槽骨缺损骨增量手术是种植修复中非常关键的技术, 然而其最终质、量、形重建效果受到诸多因素的影响。为了提高治疗效果, 达到美观与功能兼顾的重建目标, 临床医师需要掌握诊疗原则与规范的操作方法。为此, 本文结合当前国内专家的临床经验与国外的相关临床指南, 从牙槽骨缺损分类、骨增量手术方案的选择方面, 对牙槽骨缺损骨增量技术进行了总结, 形成专家共识。本共识建议: 根据牙槽骨缺损与预期种植体植入位点的关系将缺损分为 I-0、I-I、II-0、II-I 及 II-II 五种类型。其中 I-0 型为牙槽骨一侧骨板缺损不超过预期种植体长度的 50%, 另一侧无明显缺损; 首选引导骨再生同期种植体植入术。I-I 型为牙槽骨两侧骨板缺损均未超过预期种植体长度的 50%; 首选块状自体骨移植术进行骨增量, 延期种植或经牙槽嵴顶上颌窦底提升同期种植体植入术。II-0 型为牙槽骨一侧骨板缺损超过预期种植体长度的 50%, 另一侧无明显缺损; 首选块状自体骨移植术(厚度 ≤ 4 mm)或牙槽嵴劈开术(厚度 > 4 mm)进行骨增量, 延期种植。II-I 型为牙槽骨两侧骨板缺损, 一侧骨板缺损超过预期种植体长度的 50%, 另一侧骨板缺损不超过预期种植体长度的 50%; 首选块状自体骨移植术或自体皮质骨帐篷技术或经牙槽嵴顶/侧壁开窗上颌窦底提升术进行骨增量, 延期种植。II-II 型为牙槽骨两侧骨板缺损且均超过预期种植体长度的 50%, 首选引导骨再生术联合使用刚性支架或侧壁开窗上颌窦底提升术或自体皮质骨帐篷技术, 延期种植。本共识可为临床医生在牙槽骨缺损骨增量手术方案选择方面提供参考借鉴。

**【关键词】** 牙槽骨缺损; 分类; 种植修复; 手术方案; 骨增量手术; 上颌窦底提升术; 自体皮质骨帐篷技术; 骨量; 骨形; 专家共识

**【中图分类号】** R78 **【文献标志码】** A **【文章编号】** 2096-1456(2022)04-0229-08



微信公众号

**【收稿日期】** 2021-09-13; **【修回日期】** 2022-01-14

**【基金项目】** 重庆市科技局项目(cstc2021ycjh-bgzxm0336, cstc2015shmszx10008)

**【作者简介】** 张富贵, 副主任医师, 博士, Email: 500290@cqmu.edu.cn

**【通信作者】** 季平, 主任医师, 博士, Email: jiping@cqmu.edu.cn, Tel: 86-23-88860111

【引用著录格式】 张富贵, 宿玉成, 邱立新, 等. 牙槽骨缺损骨增量手术方案的专家共识[J]. 口腔疾病防治, 2022, 30(4): 229-236. doi: 10.12016/j.issn.2096-1456.2022.04.000.

**Expert consensus on the bone augmentation surgery for alveolar bone defects** ZHANG Fugui<sup>1</sup>, SU Yucheng<sup>2</sup>, QIU Lixin<sup>3</sup>, LAI Hongchang<sup>4</sup>, SONG Yingliang<sup>5</sup>, GONG Ping<sup>6</sup>, WANG Huiming<sup>7</sup>, LIAO Guiqing<sup>8</sup>, MAN Yi<sup>6</sup>, JI Ping<sup>1</sup>. 1. Department of Oral and Maxillofacial Surgery, Stomatological Hospital of Chongqing Medical University, Chongqing 401147, China; 2. Dental Implant Center, Peking Union Medical College Hospital, Chinese Academy of Medical Sciences, Beijing 100033, China; 3. The 4th Dental Division, Peking University School and Hospital of Stomatology, Beijing 100081, China; 4. Department of Oral and Maxillofacial Implantology, Shanghai Ninth People's Hospital, Shanghai Jiaotong University School of Medicine, Shanghai 200011, China; 5. Department of Oral Implants, Hospital of Stomatology, Air Force Military Medical University, Xi'an 710032, China; 6. Department of Implantology, West China School/Hospital of Stomatology, Sichuan University, Chengdu 610041, China; 7. Department of Oral and Maxillofacial Surgery, Stomatology Hospital, Zhejiang University, Hangzhou 310016, China; 8. Department of Oral and Maxillofacial Surgery, Guanghua Hospital of Stomatology, Sun Yat-sen University, Guangzhou 510260, China

Correspondence author: JI Ping, Email: jiping@cqmu.edu.cn, Tel: 86-23-88860111

**【Abstract】** Alveolar bone is an important anatomic basis for implant-supported denture restoration, and its different degrees of defects determine the choices of bone augmentation surgeries. Therefore, the reconstruction of alveolar bone defects is an important technology in the clinical practice of implant restoration. However, the final reconstructive effect of bone quality, bone quantity and bone morphology is affected by many factors. Clinicians need to master the standardized diagnosis and treatment principles and methods to improve the treatment effect and achieve the goal of both aesthetic and functional reconstruction of both jaws. Based on the current clinical experience of domestic experts and the relevant academic guidelines of foreign counterparts, this expert consensus systematically and comprehensively summarized the augmentation strategies of alveolar bone defects from two aspects: the classification of alveolar bone defects and the appropriate selection of bone augmentation surgeries. The following consensus are reached: alveolar bone defects can be divided into five types (I-0, I-I, II-0, II-I and II-II) according to the relationship between alveolar bone defects and the expected position of dental implants. A type I-0 bone defect is a bone defect on one side of the alveolar bone that does not exceed 50% of the expected implant length, and there is no obvious defect on the other side; guided bone regeneration with simultaneous implant implantation is preferred. Type I-I bone defects refer to bone defects on both sides of alveolar bone those do not exceed 50% of the expected implant length; the first choice is autologous bone block onlay grafting for bone increments with staged implant placement or transcrestal sinus floor elevation with simultaneous implant implantation. Type II-0 bone defects show that the bone defect on one side of alveolar bone exceeds 50% of the expected implant length, and there's no obvious defect on the other side; autologous bone block onlay grafting (thickness  $\leq 4$  mm) or alveolar ridge splitting (thickness  $> 4$  mm) is preferred for bone augmentation with staged implant placement. Type II-I bone defects indicate that the bone plate defect on one side exceeds 50% of the expected implant length and the bone defect on the other side does not exceed 50% of the expected implant length; autologous bone block onlay grafting or tenting techniques is preferred for bone increments with staged implant implantation. Type II-II bone defects are bone plates on both sides of alveolar bone those exceed 50% of the expected implant length; guided bone regeneration with rigid mesh or maxillary sinus floor elevation or cortical autologous bone tenting is preferred for bone increments with staged implant implantation. This consensus will provide clinical physicians with appropriate augmentation strategies for alveolar bone defects.

**【Key words】** alveolar bone defect; classification; implant restoration; surgical technique; bone augmentation surgery; maxillary sinus floor elevation; cortical autologous bone tenting; bone quantity; bone morphology; expert consensus

**J Prev Treat Stomatol Dis, 2022, 30(4): 229-236.**

**【Competing interests】** The authors declare no competing interests.

This study was supported by the grants from Natural Science Foundation of Chongqing (No.cstc2021ycjh-bgzxm0336; No.cstc2015shmszx 10008).

牙槽骨缺损是牙种植治疗中常见的难点之一,主要由牙周病、创伤、肿瘤切除、遗传、系统性

疾病等原因导致。目前,牙槽骨缺损的分类与最佳骨增量手术方案的选择并没有统一的标准。基

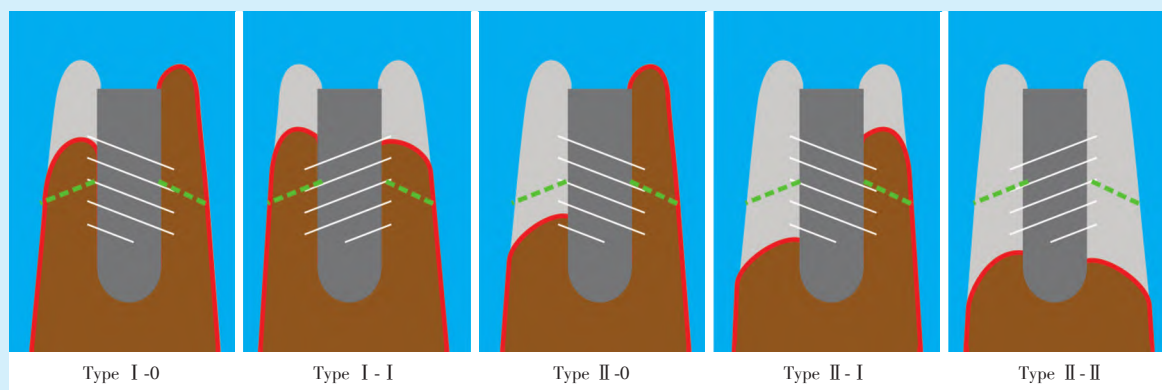
于“以修复为导向”的种植治疗原则,医生需要选择重建牙槽骨缺损的合理手术方案,要求临床医生掌握各类骨增量技术的适应证,为患者提供正确的骨增量手术方案。为此,本文从牙槽骨缺损分类、骨增量手术方案的选择等方面形成专家共识,供临床医生参考借鉴。

## 1 骨缺损分类

基于临床操作的考虑,常将不同的缺损按水

平向、垂直向和混合型进行分类。Terheyden 牙槽骨缺损分类(2010)定义了牙齿缺失之后牙槽嵴吸收的4种类型<sup>[1]</sup>。上述两种常用方法均没有形象具体地将牙槽骨缺损的类型与程度展现出来。本分类基于形象、准确描述牙槽骨缺损类型与程度以便临床医生快速选择适宜修复重建方案的考虑,建议将牙槽骨缺损类型根据缺损与预期种植体植入位置的关系分为5类(图1)。

I-0型:牙槽骨一侧骨板缺损不超过预期种植



The alveolar bone defect consists of type I-0, type I-I, type II-0, type II-I and type II-II. Type I-0: top horizontal defect; type I-I: top vertical defect; type II-0: severe horizontal defect; type II-I: mixed defect; type II-II: severe vertical defect

Figure 1 Classification of alveolar bone defect

图1 牙槽骨缺损分类

体长度的50%;另一侧无明显缺损。

I-I型:牙槽骨两侧骨板缺损均未超过预期种植体长度的50%。

II-0型:牙槽骨一侧骨板缺损超过预期种植体长度的50%,另一侧无明显缺损。

II-I型:牙槽骨两侧骨板缺损,一侧骨板缺损超过预期种植体长度的50%;另一侧骨板缺损不超过预期种植体长度的50%。

II-II型:牙槽骨两侧骨板缺损且均超过预期种植体长度的50%。

## 2 骨增量手术方案的选择

### 2.1 引导骨再生术(guided bone regeneration, GBR)

2.1.1 适应证 当条件能达到可预期的愈合时,种植体植入位置在骨壁的内侧(I-0型),推荐使用种植同期骨增量程序并使用可吸收膜,如可吸收胶原膜(resorbable collagen barrier)或富血小板纤维蛋白(platelet-rich fibrin, PRF)联合可吸收胶原膜等。但是,当骨缺损(I-I、II-0、II-I、II-II型)

需要进行三维骨增量时,应该使用骨增量、牙种植体植入分阶段的程序。骨增量与牙种植体植入分阶段进行时,GBR可联合使用不可吸收膜,如膨体聚四氟乙烯膜(expanded-polytetrafluoroethylene, e-PTFE)、致密聚四氟乙烯膜(dense-polytetrafluoroethylene, d-PTFE)、成品钛网、三维打印个体化钛网等,不可吸收膜可以为这类骨缺损的骨增量创造更多的成骨空间<sup>[2]</sup>。

2.1.2 骨增量的获得情况 采用可吸收膜时,水平与垂直骨增量(骨增量术后平均随访8.77个月)分别可达到 $(2.27 \pm 1.68)$ mm与 $(3.05 \pm 1.02)$ mm<sup>[3]</sup>;然而,种植体周边缘骨水平吸收可达到 $(1.15 \pm 0.28)$ mm(种植体植入3年后)<sup>[4]</sup>。采用不可吸收膜时,平均垂直骨增量与种植体周平均边缘骨丧失分别是 $(4.7 \pm 0.48)$ mm(种植手术时)与 $(1.26 \pm 1.18)$ mm(种植术后6个月)<sup>[5]</sup>;平均水平骨增量与骨吸收量分别是 $(3.9 \pm 1.4)$ mm(种植手术时)<sup>[6]</sup>与 $(0.45 \pm 0.37)$ mm(骨增量术后6个月)<sup>[5]</sup>。

2.1.3 并发症与防治 骨增量手术常见的并发症



之一是移植物上方的软组织裂开;交联膜(cross-linked membranes)与非交联膜(non-cross-linked membranes)的暴露率分别是28.62%与20.74%<sup>[3]</sup>。对于不可吸收膜的伤口裂开与膜暴露风险大致为12.5%~26%<sup>[7]</sup>,最高可达30%~40%<sup>[8]</sup>。其潜在危害是暴露移植物和固位钉于污染的口腔环境中,可能导致移植材料丧失。软组织安全愈合的先决条件是无张力缝合。为减小张力,长的切口通常使用褥式加间断缝合,短的切口可采用间断缝合。常规使用细的缝线(如5-0微创单股尼龙线),美学区的减张切口甚至需要用更细的缝线(如6-0)。为减小黏膜张力,可以先于前庭沟切开并翻起黏膜瓣;再于牙槽嵴顶切开骨膜,翻起骨膜并在前庭沟松解骨膜,行骨增量手术后分别无张力缝合骨膜与黏膜。

对于早期的组织瓣裂开( $\leq 2$ 周),手术医生可以采用聚维酮碘等无毒防腐剂清洗创口并考虑抗生素治疗。如果扪诊无疼痛或创口无脓性分泌物表明无明显感染形成,可重新翻开软组织瓣后再次缝合,覆盖移植物表面。明显的感染应该通过引流和局部消毒治疗进行处理。如果发生难治的感染,可能需要去除坏死的组织及感染的移植物。对于晚期的移植物暴露( $> 2$ 周),患者口腔卫生情况良好,无明显感染征象者,无需行有创处理及系统治疗;对于口腔卫生不佳者需改善口腔卫生情况;对于具有明显感染征象者需积极抗感染治疗,去除坏死的组织和感染的移植物。

## 2.2 块状自体骨外置法移植术(autogenous bone block onlay grafting)

2.2.1 适应证 块状自体骨 onlay 移植术结合 GBR 程序(可选用可吸收膜、不可吸收膜或血小板浓缩制品)几乎适用于各种类型的骨增量(如 II-0 型、I-I 型、II-I 型及 II-II 型),且预期效果较好<sup>[9]</sup>。可从口内(如下颌支、颈部或术区周围)或口外(如髂骨嵴或颅骨外板)获取块状骨,骨块类型包括皮质骨块和骨皮质-骨松质骨块;取骨器械通常为超声骨切割系统和外科动力系统<sup>[2]</sup>。下颌升支制取的骨块通常为 3~5 mm 厚,因此 4 mm 厚的牙槽嵴可扩展到 7~9 mm 厚。在美学区严重骨缺损时可采用块状自体骨 onlay 移植术加种植体分期植入的方法,这样可减少骨丧失并增加美观效果<sup>[10]</sup>。

2.2.2 骨增量的获得情况 块状自体骨 onlay 移植术的估计平均水平骨增量和骨吸收量分别是  $(4.18 \pm 0.56)$ mm(骨增量手术时)与  $(0.75 \pm 0.59)$ mm

(骨增量手术后 6 个月)<sup>[11]</sup>。块状自体骨 onlay 移植术的平均垂直骨增量为  $(3.47 \pm 0.41)$ mm(骨增量手术时),其骨吸收量为 1.21 mm(骨增量手术后 3~10 个月)<sup>[12]</sup>。

2.2.3 并发症与防治 块状自体骨 onlay 移植术的显著问题是移植失败(发生率 10%~100%)、垂直向骨吸收(发生率 4.1%~49%)及伤口裂开(3.8%~45.8%)<sup>[12]</sup>、神经损伤、水肿、出血、疼痛等多种并发症,这与需要大范围移动软组织的手术方式有关。有时,骨吸收预期较差,常会持续数年,故建议采取分阶段方式进行骨增量。

## 2.3 牙槽嵴劈开术(alveolar ridge split technique)

2.3.1 适应证 牙槽嵴颊舌向厚度  $> 4$  mm(II-0 型)进行骨增量时,块状自体骨移植的替代方案是牙槽嵴劈开术。要求在术前 CBCT 影像中可见牙槽嵴颊舌侧骨皮质之间有骨松质。狭窄的下颌牙槽嵴选用骨劈开术,难度技术要求更高,因为下颌骨更脆、含有更多骨皮质。菲薄的牙槽嵴(厚度  $\leq 4$  mm,典型的表现为萎缩的下颌后部或上颌前部刃状牙槽嵴),骨增量时建议选择块状自体骨 onlay 移植术<sup>[13]</sup>,或使用“贝壳”技术(详见后述)。

2.3.2 骨增量的获得情况 牙槽嵴劈开术的加权水平骨增量均值是  $(3.19 \pm 1.19)$ mm(骨增量手术时,范围 2.00~4.03 mm),而平均骨吸收量范围是 0.8~1.9 mm<sup>[14]</sup>;采用超声骨刀的方法可以将水平骨增量平均值增加到 3.69 mm(骨增量手术时)<sup>[15]</sup>。

2.3.3 并发症与防治 牙槽嵴劈开术会减少或破坏颊侧骨板的血供,故会导致颊侧骨板不可预测的垂直向吸收,吸收率可达 47%,故应尽量减少翻瓣范围;增宽的牙槽嵴顶采用可吸收膜或游离移植角化龈覆盖。另外,43%接受牙槽嵴劈开术的患者出现了颊侧骨板骨折,及 25%的患者出现了软组织退化<sup>[14]</sup>。

## 2.4 帐篷技术(tenting technique)

帐篷技术包含螺钉帐篷技术(screw tenting)、种植体帐篷技术和自体皮质骨帐篷技术三种类型。前两种类型均不需要切取自身骨质。

2.4.1 螺钉帐篷技术 ①适应证 螺钉帐篷技术最常用于上颌的水平骨增量(II-0 型)。

②骨增量的获得情况 平均水平骨增量是  $(3.33 \pm 0.83)$ mm,最大可达到 9.7 mm(骨增量手术时),平均骨吸收量为 13.89%(骨增量手术后至少 5 年)<sup>[16]</sup>。

③并发症 主要包括伤口裂开与螺钉暴露(发

生率13.3%)和术后感染(发生率12.5%)<sup>[16]</sup>。

2.4.2 种植体帐篷技术 ①适应证 适用于极度萎缩的下颌(Ⅱ-Ⅱ型),也可用于中度萎缩病例(Ⅰ-Ⅰ型)。

②骨增量的获得情况 获得垂直骨增量平均为8.25 mm(骨增量手术时,范围4~13 mm)<sup>[16]</sup>,有研究报道,也可平均高达10.2 mm(骨增量手术时)<sup>[17]</sup>。

③并发症与防治 永久性神经功能障碍发生率约9.1%,修复体相关并发症发生率为41.2%<sup>[16]</sup>。

2.4.3 自体皮质骨帐篷技术 ①适应证 自体皮质骨帐篷技术(又称贝壳技术)可用于上下颌的水平骨增量(Ⅱ-0型)、上颌与下颌的垂直骨增量(Ⅱ-Ⅱ型),还可用于混合型骨增量(Ⅱ-Ⅰ型)。

②骨增量的获得情况 前上颌水平骨增量为(4.31 ± 0.93) mm,后上颌垂直骨增量为(5.75 ± 2.22) mm(骨增量手术后4~5个月)<sup>[18]</sup>。

③并发症与防治 并发症主要包括感染(发生率36.3%)和移植物失败(发生率12.7%)<sup>[16]</sup>。

## 2.5 上颌窦底提升术

包括经侧壁开窗上颌窦底提升术(lateral sinus floor elevation)和经牙槽嵴顶上颌窦底提升术(transcrestal sinus floor elevation),以达到增加上颌窦底骨高度的目的。在上颌窦底提升术中,可考虑以下方式维持成骨空间:①颗粒状骨材料,包括自体骨、骨替代材料、或两者混合使用;②骨胶原蛋白等。

上颌窦底提升术的适应证:对于颌间关系正常,上下颌间距离无明显增加的上颌后牙牙槽骨高度不足的Ⅰ-Ⅰ型和Ⅱ-Ⅱ型骨缺损有较好的治疗效果。但是当上颌后牙区颌间关系不正常时,还应纠正垂直向和水平向的牙槽嵴缺损,此时可考虑外置法骨移植或夹层骨移植技术。就剩余牙槽骨高度而言,剩余牙槽骨高度>6 mm(窦底解剖形态平坦的>5 mm)的病例可以采用上颌窦底内提升术+同期种植体植入术联合或非联合(+/-)GBR以提高局部牙槽骨高度。上颌后牙剩余牙槽骨高度4~6 mm的病例可以采用上颌窦底外提升术+同期种植体植入术联合或非联合+/-GBR;对于上颌后牙剩余牙槽骨高度<4 mm的病例可以采用上颌窦底外提升术联合或非联合+/-GBR的分阶段外科程序。

2.5.1 侧壁开窗上颌窦底提升术 ①骨增量的获得情况 侧壁开窗上颌窦底提升术一步法最大可

获得垂直骨增量达10 mm(同期植入种植体)<sup>[19]</sup>,平均垂直骨增量为(7.4 ± 1.9) mm(骨增量手术后5年)<sup>[20]</sup>;两步法最大可获得垂直骨增量达12.7 mm(延期植入种植体)<sup>[21]</sup>。

②并发症与防治 上颌窦膜穿孔率最高可达31.5%,术后出血发生率为3.0%~31.3%,种植体周围炎发生率为3.4%~6.1%,种植体周围黏膜炎发生率为3.8%~6.1%<sup>[22]</sup>。熟悉上颌窦解剖结构,谨慎操作,选用合适器械可降低上颌窦膜穿孔率。

2.5.2 经牙槽嵴顶上颌窦底提升术 ①骨增量的获得情况 经牙槽嵴顶上颌窦底提升同期种植体植入术的垂直骨增量无移植物时为(3.8 ± 0.34) mm(骨增量手术后6个月)<sup>[19]</sup>、(4.17 ± 1.7) mm(骨增量手术后24个月)<sup>[23]</sup>,采用水动力压电方法(hydrodynamic piezoelectric)的垂直骨增量可达到(8.23 ± 2.88) mm<sup>[24]</sup>。

②并发症与防治 上颌窦底内提升术最常见的术中并发症为窦黏骨膜穿孔,发生率为1.5%~23.5%<sup>[25]</sup>。

## 2.6 夹层骨移植术

2.6.1 适应证 夹层骨移植术又称三明治技术,可解决Ⅰ-Ⅰ型和Ⅱ-Ⅰ型骨缺损,同时纠正垂直向和水平向的颌位关系。在下颌,舌侧骨膜通常比较薄,不会限制骨块抬高的高度。在下颌前牙区,需要暴露颞孔并保护颞神经,截骨线可位于下牙槽神经管水平上方,亦可位于其下方。在下颌后牙区,在神经上方需要有至少4~5 mm的剩余骨高度;如果这些条件不能满足就改用外置法骨移植。在上颌后牙区,可同时纠正垂直向和水平向的颌位关系及上颌窦底剩余牙槽骨高度。在上颌前牙区,可实现的骨块抬高高度受到腭侧牢固的软组织限制,抬高的高度受限;这种情况下,夹层植骨的替代方案是外置法骨移植术。

2.6.2 骨增量的获得情况 平均垂直骨增量为(4.92 ± 0.34) mm,平均骨吸收量为1.6 mm(骨增量手术后6个月)<sup>[12]</sup>;最高可获得垂直骨增量为7.8 mm<sup>[26]</sup>。

2.6.3 并发症与防治 由于夹层骨移植术有导致骨折的风险,不推荐用于极度萎缩的下颌骨。

## 2.7 牵张成骨术(distraction osteogenesis)

2.7.1 适应证 牵张成骨术临床过程分为4个阶段:截骨和固定牵引器、间歇期、牵引期和愈合期。主要适用于上下颌前牙区,不仅能够有效解决牙槽骨垂直高度不足(Ⅰ-Ⅰ型、Ⅱ-Ⅱ型)的问

题<sup>[27]</sup>,而且避免了其他部位自身骨的切取。牵引器可以控制骨块每天移动1 mm的距离。骨块移动到预期距离后,用牵引器稳定3~4个月(下颌)/4~6个月(上颌)以巩固新骨的形成<sup>[28]</sup>。致密的腭侧黏膜可能对牵张的量有负面影响。但是随着牵张器的不断革新,适应范围越来越宽;临床指征包括:重度牙槽嵴骨缺损,牙槽骨剩余骨高度>5.0 mm,缺牙间隙的近远中向距离≥3颗牙的缺牙间隙<sup>[2]</sup>。

2.7.2 骨增量的获得情况 牵张成骨增量手术9个月后垂直骨增量为(6.84±0.61)mm,最大获得垂直骨增量可达15 mm;骨吸收量为1.1~2.4 mm(骨增量手术后1~7个月)<sup>[12]</sup>。

2.7.3 并发症与防治 口腔内牵张器的存在是牵张成骨术的主要弊端。由于被牵张的部分至少应有3 mm高,严重吸收的下颌骨不适用此术式,因为对神经损伤和/或下颌骨折的风险。

2.8 Le Fort I型夹层骨移植术(Le Fort I osteotomy and interpositional bone grafting)

2.8.1 适应证 Le Fort I型夹层骨移植术主要适用于重度萎缩的上颌无牙颌病例(II-II型),可通过骨移植同期解决牙槽嵴水平向和垂直向的颌关系问题。

2.8.2 骨增量的获得情况 上颌骨可下降高度尚无高质量数据,但是可以将上颌窦底提升约2 cm<sup>[29]</sup>。术后1、2、5、10年随访时,边缘骨吸收量分别为2.5、2.9、3.0、3.1 mm<sup>[30]</sup>。

2.8.3 并发症与防治 术中与术后并发症发生率分别为2.27%与12.21%<sup>[31]</sup>。最常见的并发症为移植骨块感染坏死,多由于上颌窦低部及骨移植植物相邻黏膜未彻底清除所致。

注意:①各骨增量手术的相关数据虽然不处于同一基线水平,不可直接相比较,但是仍具有较大的参考价值;②各骨增量技术更侧重于骨量的得失,较少关注骨质与骨形;③医生应该降低对每种骨增量技术的预期,应切记种植体成活率与成功率是由多种因素决定的(如患者的全身情况、口腔健康情况、吸烟史,医生的操作技术,医疗器械等)。

3 小 结

本共识结合ITI临床指南<sup>[1]</sup>,根据最新的分类方式与不同骨增量手术方案的骨增量情况,针对不同缺损类型对应手术方案的选择,提出了以下建议(表1)。

表1 不同部位、不同缺牙数量及不同缺损类型对应的骨增量手术方案选择的建议

Table 1 Suggestions for selection of bone augmentation surgery corresponding to different jaws, number of missing teeth and defect types of alveolar bone defects

Types	Single tooth loss	Multiple tooth loss	Dentition loss
I-0	<ul style="list-style-type: none"> <li>● Simultaneous GBR and implant placement</li> <li>● Staged GBR</li> </ul>	<ul style="list-style-type: none"> <li>● Simultaneous GBR and implant placement</li> <li>● Staged GBR</li> </ul>	<ul style="list-style-type: none"> <li>● Simultaneous GBR and implant placement</li> <li>● Staged GBR</li> </ul>
II-0	<ul style="list-style-type: none"> <li>● Staged autogenous bone block onlay grafting</li> <li>● Staged GBR or simultaneous GBR and implant placement</li> </ul>	<ul style="list-style-type: none"> <li>● Bone width ≤ 4 mm: staged autogenous bone block onlay grafting</li> <li>● Bone width &gt; 4 mm: alveolar ridge split technique</li> <li>● Staged GBR or simultaneous GBR and implant placement</li> <li>● Screw-tenting</li> <li>● Cortical autogenous bone tenting</li> </ul>	<ul style="list-style-type: none"> <li>● Bone width ≤ 4 mm: staged autogenous bone block onlay grafting</li> <li>● Bone width &gt; 4 mm: alveolar ridge split technique</li> <li>● Screw-tenting</li> <li>● Cortical autogenous bone tenting</li> </ul>
I-I	<ul style="list-style-type: none"> <li>● Staged autogenous bone block onlay grafting</li> <li>● Maxilla: transcrestal sinus floor elevation</li> <li>● Staged GBR with rigid mesh</li> </ul>	<ul style="list-style-type: none"> <li>● Staged autogenous bone block onlay grafting</li> <li>● Maxilla: transcrestal sinus floor elevation</li> <li>● Staged GBR with rigid mesh</li> <li>● Cortical autogenous bone tenting technique</li> <li>● Sandwich osteotomy</li> <li>● Distraction osteogenesis</li> <li>● Implant tent-pole technique</li> </ul>	<ul style="list-style-type: none"> <li>● Staged autogenous bone block onlay grafting</li> <li>● Staged GBR with rigid mesh</li> <li>● Sandwich osteotomy</li> <li>● Distraction osteogenesis</li> </ul>



续表

Types	Single tooth loss	Multiple tooth loss	Dentition loss
II - I	<ul style="list-style-type: none"> <li>● Staged autogenous bone block onlay grafting</li> <li>● Maxilla: transcrestal or lateral sinus floor elevation</li> <li>● Cortical autogenous bone tenting</li> <li>● Staged GBR with rigid mesh</li> </ul>	<ul style="list-style-type: none"> <li>● Staged autogenous bone block onlay grafting</li> <li>● Maxilla: transcrestal or lateral sinus floor elevation</li> <li>● Cortical autogenous bone tenting</li> <li>● Staged GBR with rigid mesh</li> <li>● Sandwich osteotomy</li> </ul>	<ul style="list-style-type: none"> <li>● Staged autogenous bone block onlay grafting</li> <li>● Staged GBR with rigid mesh</li> <li>● Sandwich osteotomy</li> </ul>
II - II	<ul style="list-style-type: none"> <li>● Cortical autogenous bone tenting</li> <li>● Maxilla: lateral sinus floor elevation</li> <li>● Staged GBR with rigid mesh</li> </ul>	<ul style="list-style-type: none"> <li>● Staged GBR with rigid mesh</li> <li>● Maxilla: lateral sinus floor elevation</li> <li>● Cortical autogenous bone tenting</li> <li>● Implant tent-pole technique</li> </ul>	<ul style="list-style-type: none"> <li>● Staged GBR with rigid mesh</li> <li>● Cortical autogenous bone tenting</li> <li>● Maxilla: LeFort I osteotomy and interpositional bone grafting</li> </ul>

Preferred approaches in green, secondary approaches in blue and optional approaches in grey; GBR: guided bone regeneration

达成共识如下:①根据牙槽骨缺损与预期种植体植入位置的关系将缺损分为 I - 0、I - I、II - 0、II - I 及 II - II 五种类型;② I - 0 型骨缺损首选引导骨再生同期种植体植入术。I - I 型骨缺损首选块状自体骨移植术进行骨增量,延期种植或经牙槽嵴顶上颌窦底提升同期种植体植入术(上颌后牙区),或其他。II - 0 型骨缺损首选块状自体骨移植术(厚度 ≤ 4 mm)或牙槽嵴劈开术(厚度 > 4 mm)进行骨增量,延期种植。II - I 型骨缺损首选块状自体骨移植术或自体皮质骨帐篷技术或经牙槽嵴顶/侧壁开窗上颌窦底提升术(后上颌)进行骨增量,延期种植,或其他。II - II 型骨缺损首选 GBR 联合使用刚性支架或侧壁开窗上颌窦底提升术(后上颌)或自体皮质骨帐篷技术,延期种植,或其他。③对于 I - I、II - I 及 II - II 三种类型骨缺损所述的“其他”是指骨增量技术的外科替代方案,如 All-on-4/6、短种植体、穿颧种植体、下牙槽神经旁移术等(本共识不做具体叙述)。④对于非常复杂的牙槽骨缺损,目前仍没有公认的效果非常确切的“以修复为导向”的种植相关的骨增量手术方案。

综上所述,本文对牙槽骨缺损修复重建形成的专家共识是基于“以修复为导向”的种植治疗原则,其最终目的是为了患者能获得固定修复与更高的生活质量。

**[Author contributions]** Ji P and Zhang FG designed, drafted the article; Su YC, Qiu LX, Lai HC, Song YL, Gong P, Wang HM, Liao GQ and Man Y revised the article. All authors read and approved the final manuscript as submitted.

Thanks Fu G, Li XD, Li Y, Huang YD, Wang T for suggestions.

### 参考文献

- [1] Chen SB, Buser D, Wismeijer D. 国际口腔种植学会(ITI)口腔种植临床指南第七卷--口腔种植的牙槽嵴骨增量程序:分阶段方案[M]. 宿玉成,译. 沈阳:辽宁科学技术出版社, 2016: 27-85.  
Chen SB, Buser D, Wismeijer D. ITI treatment guide--ridge augmentation procedures in implant patients: a staged approach[M]. Translated by Su YC. Shenyang: Liaoning Science & Technology Publisher, 2016: 27-85.
- [2] 宿玉成. 口腔种植外科技术的新进展[J]. 中华口腔医学杂志, 2020, 55(11): 803-808. doi: 10.3760/cma.j.cn112144-20200716-00421.  
Su YC. New developments and advances in surgery in dental implantology[J]. Chin J Stomatol, 2020, 55(11): 803 - 808. doi: 10.3760/cma.j.cn112144-20200716-00421.
- [3] Elangovan S. Dental implants placed in alveolar ridge augmented using guided bone regeneration procedure performed using resorbable collagen membranes and particulate bone grafts using simultaneous or staged approach exhibit a high survival rate[J]. J Evid Based Dent Pract, 2018, 18(2): 173 - 175. doi: 10.1016/j.jebdp.2018.03.010
- [4] Meloni SM, Jovanovic SA, Urban I, et al. Horizontal ridge augmentation using GBR with a native collagen membrane and 1: 1 ratio of particulate xenograft and autologous bone: a 3-year after final loading prospective clinical study[J]. Clin Implant Dent Relat Res, 2019, 21(4): 669-677. doi: 10.1111/cid.12808.
- [5] Fontana F, Santoro F, Maiorana C, et al. Clinical and histologic evaluation of allogeneic bone matrix versus autogenous bone chips associated with titanium-reinforced e-PTFE membrane for vertical ridge augmentation: a prospective pilot study[J]. Int J Oral Maxillofac Implants, 2008, 23(6): 1003-1012.
- [6] Abrahamsson P, Walivaara DA, Isaksson S, et al. Periosteal expansion before local bone reconstruction using a new technique for measuring soft tissue profile stability: a clinical study[J]. J Oral Maxillofac Surg, 2012, 70(10): e521 - e530. doi: 10.1016/j.

- joms.2012.06.003.
- [7] Mounir M, Mounir S, Abou-Elfetouh A, et al. Assessment of vertical ridge augmentation in anterior aesthetic zone using onlay xenografts with titanium mesh *versus* the inlay bone grafting technique: a randomized clinical trial[J]. Int J Oral Maxillofac Surg, 2017, 46(11): 1458-1465. doi: 10.1016/j.ijom.2017.04.021.
- [8] Naung NY, Shehata E, Van Sickels JE. Resorbable *versus* nonresorbable membranes: when and why?[J]. Dent Clin North Am, 2019, 63(3): 419-431. doi: 10.1016/j.cden.2019.02.008.
- [9] Proussaefs P, Lozada J. The use of intraorally harvested autogenous block grafts for vertical alveolar ridge augmentation: a human study[J]. Int J Periodont Rest Dent, 2005, 25(4): 351-363.
- [10] Ersanli S, Arisan V, Bedelglu E. Evaluation of the autogenous bone block transfer for dental implant placement: symphyseal or ramus harvesting?[J]. BMC Oral Health, 2016, 16: 4. doi: 10.1186/s12903-016-0161-8.
- [11] Elnayef B, Porta C, Suárez-López DF, et al. The fate of lateral ridge augmentation: a systematic review and meta-analysis[J]. Int J Oral Maxillofac Implants, 2018, 33(3): 622-635. doi: 10.11607/jomi.6290.
- [12] Elnayef B, Monje A, Gargallo-Albiol J, et al. Vertical ridge augmentation in the atrophic mandible: a systematic review and meta-analysis[J]. Int J Oral Maxillofac Implants, 2017, 32(2): 291-312. doi: 10.11607/jomi.4861.
- [13] Aghaloo TL, Moy PK. Which hard tissue augmentation techniques are the most successful in furnishing bony support for implant placement?[J]. Int J Oral Maxillofac Implants, 2007, 22(Suppl): 49-70.
- [14] Elnayef B, Monje A, Lin GH, et al. Alveolar ridge split on horizontal bone augmentation: a systematic review[J]. Int J Oral Maxillofac Implants, 2015, 30(3): 596-606. doi: 10.11607/jomi.4051.
- [15] Waechter J, Leite FR, Nascimento GG, et al. The split crest technique and dental implants: a systematic review and meta-analysis [J]. Int J Oral Maxillofac Surg, 2017, 46(1): 116-128. doi: 10.1016/j.ijom.2016.08.017.
- [16] Pourdanesh F, Esmaeelinejad M, Aghdashi F. Clinical outcomes of dental implants after use of tenting for bony augmentation: a systematic review[J]. Br J Oral Maxillofac Surg, 2017, 55(10): 999-1007. doi: 10.1016/j.bjoms.2017.10.015.
- [17] Marx RE, Shellenberger T, Wimsatt J, et al. Severely resorbed mandible: predictable reconstruction with soft tissue matrix expansion (tent pole) grafts[J]. J Oral Maxillofac Surg, 2002, 60(8): 878-888, 889. doi: 10.1053/joms.2002.33856.
- [18] Khojasteh A, Behnia H, Shayesteh YS, et al. Localized bone augmentation with cortical bone blocks tented over different particulate bone substitutes: a retrospective study[J]. Int J Oral Maxillofac Implants, 2012, 27(6): 1481-1493.
- [19] Duan DH, Fu JH, Qi W, et al. Graft-free maxillary sinus floor elevation: a systematic review and meta-analysis[J]. J Periodontol, 2017, 88(6): 550-564. doi: 10.1902/jop.2017.160665.
- [20] Lin IC, Gonzalez AM, Chang HJ, et al. A 5-year follow-up of 80 implants in 44 patients placed immediately after the lateral trapdoor window procedure to accomplish maxillary sinus elevation without bone grafting[J]. Int J Oral Maxillofac Implants, 2011, 26(5): 1079-1086.
- [21] Zitzmann NU, Scharer P. Sinus elevation procedures in the resorbed posterior maxilla. Comparison of the crestal and lateral approaches[J]. Oral Surg Oral Med Oral Pathol Oral Radiol Endod, 1998, 85(1): 8-17. doi: 10.1016/s1079-2104(98)90391-2.
- [22] Raghoobar GM, Onclin P, Boven GC, et al. Long-term effectiveness of maxillary sinus floor augmentation: a systematic review and meta-analysis[J]. J Clin Periodontol, 2019, 46(Suppl 21): 307-318. doi: 10.1111/jcpe.13055.
- [23] Crespi R, Cappare P, Gherlone E. Sinus floor elevation by osteotome: hand mallet *versus* electric mallet. a prospective clinical study[J]. Int J Oral Maxillofac Implants, 2012, 27(5): 1144-1150.
- [24] Kim JM, Sohn DS, Bae MS, et al. Flapless transcresal sinus augmentation using hydrodynamic piezoelectric internal sinus elevation with autologous concentrated growth factors alone[J]. Implant Dent, 2014, 23(2): 168-174. doi: 10.1097/ld.000000000000053.
- [25] Aludden H, Mordenfeld A, Hallman M, et al. Osteotome-mediated sinus floor elevation with or without a grafting material: a systematic review and meta-analysis of long-term studies (>=5-years)[J]. Implant Dent, 2018, 27(4): 488-497. doi: 10.1097/ID.0000000000000798.
- [26] Bormann KH, Suarez-Cunquero MM, von See C, et al. Sandwich osteotomy for vertical and transversal augmentation of the posterior mandible[J]. Int J Oral Maxillofac Surg, 2010, 39(6): 554-560. doi: 10.1016/j.ijom.2010.03.002.
- [27] Milinkovic I, Cordaro L. Are there specific indications for the different alveolar bone augmentation procedures for implant placement? A systematic review[J]. Int J Oral Maxillofac Surg, 2014, 43(5): 606-625. doi: 10.1016/j.ijom.2013.12.004.
- [28] 张志愿. 口腔颌面外科学[M]. 第8版. 北京: 人民卫生出版社, 2020: 316-318.
- Zhang ZY. Oral and maxillofacial surgery[M]. 8th ed. Beijing: People's Medical Publishing House, 2020: 316-318.
- [29] Munoz-Guerra MF, Naval-Gias L, Capote-Moreno A. Le Fort I osteotomy, bilateral sinus lift, and inlay bone-grafting for reconstruction in the severely atrophic maxilla: a new vision of the sandwich technique, using bone scrapers and piezosurgery[J]. J Oral Maxillofac Surg, 2009, 67(3): 613-618. doi: 10.1016/j.joms.2008.09.004.
- [30] Nystrom E, Nilson H, Gunne J, et al. Reconstruction of the atrophic maxilla with interpositional bone grafting/Le Fort I osteotomy and endosteal implants: a 11-16 year follow-up[J]. Int J Oral Maxillofac Surg, 2009, 38(1): 1-6. doi: 10.1016/j.ijom.2008.10.009.
- [31] Poli PP, de Nunes Lima V, Souza FÁ, et al. Clinical outcome of dental implant therapy in association with Le Fort I osteotomy preprosthetic surgery: a systematic review[J]. Int J Oral Maxillofac Implants, 2019, 34(1): 47-60. doi: 10.11607/jomi.6830.

(编辑 张琳, 曾曙光)



官网